

LABORATORIO DE ANATOMÍA ANIMAL



***El langostino blanco***  
***Penaeus vannamei***

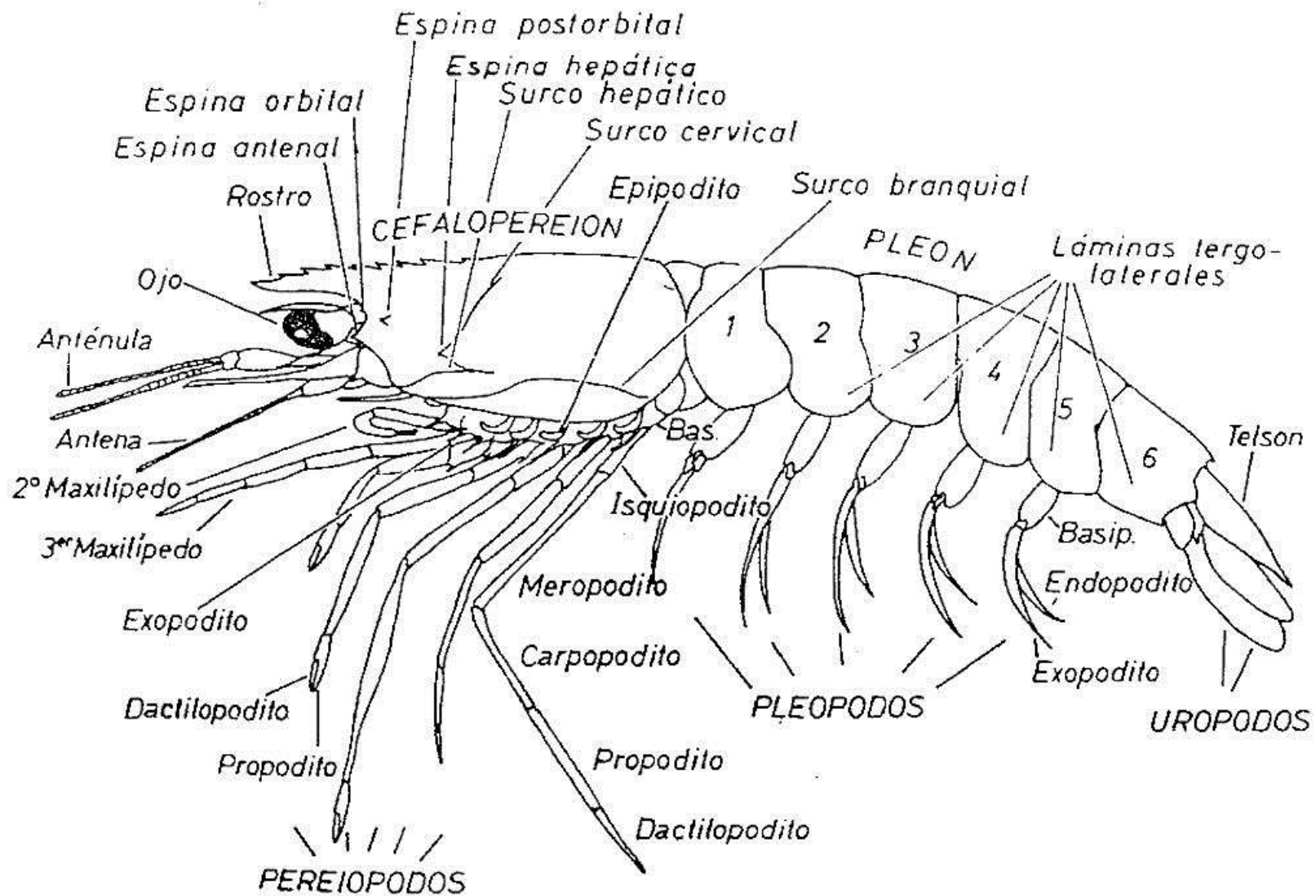
Disecciones realizadas por los alumnos de Zoología II del curso 2015-2016

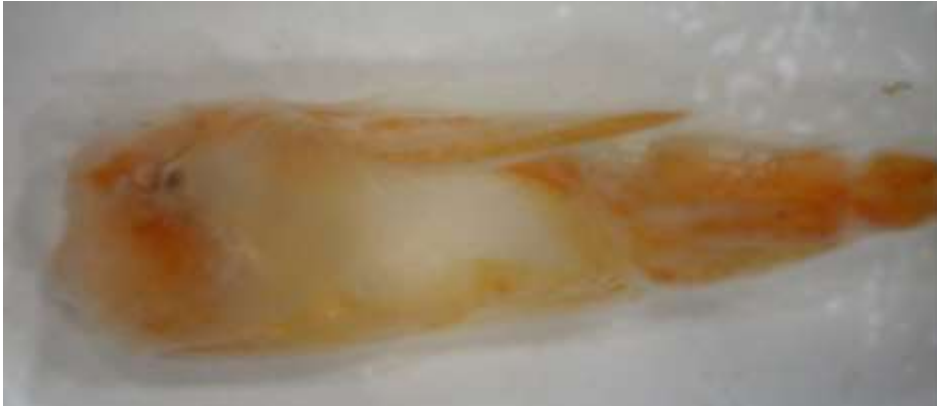A. Palanca, 2017



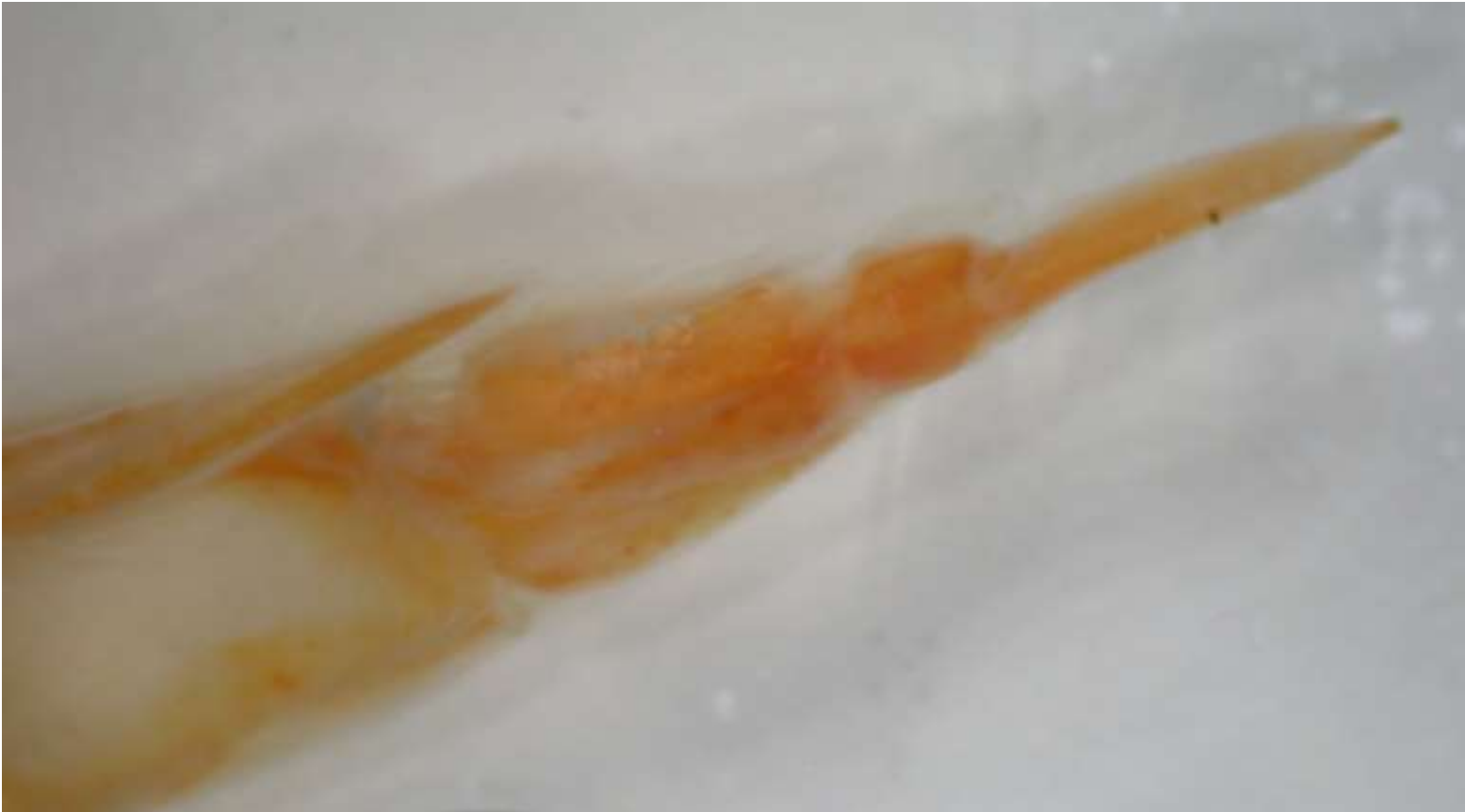

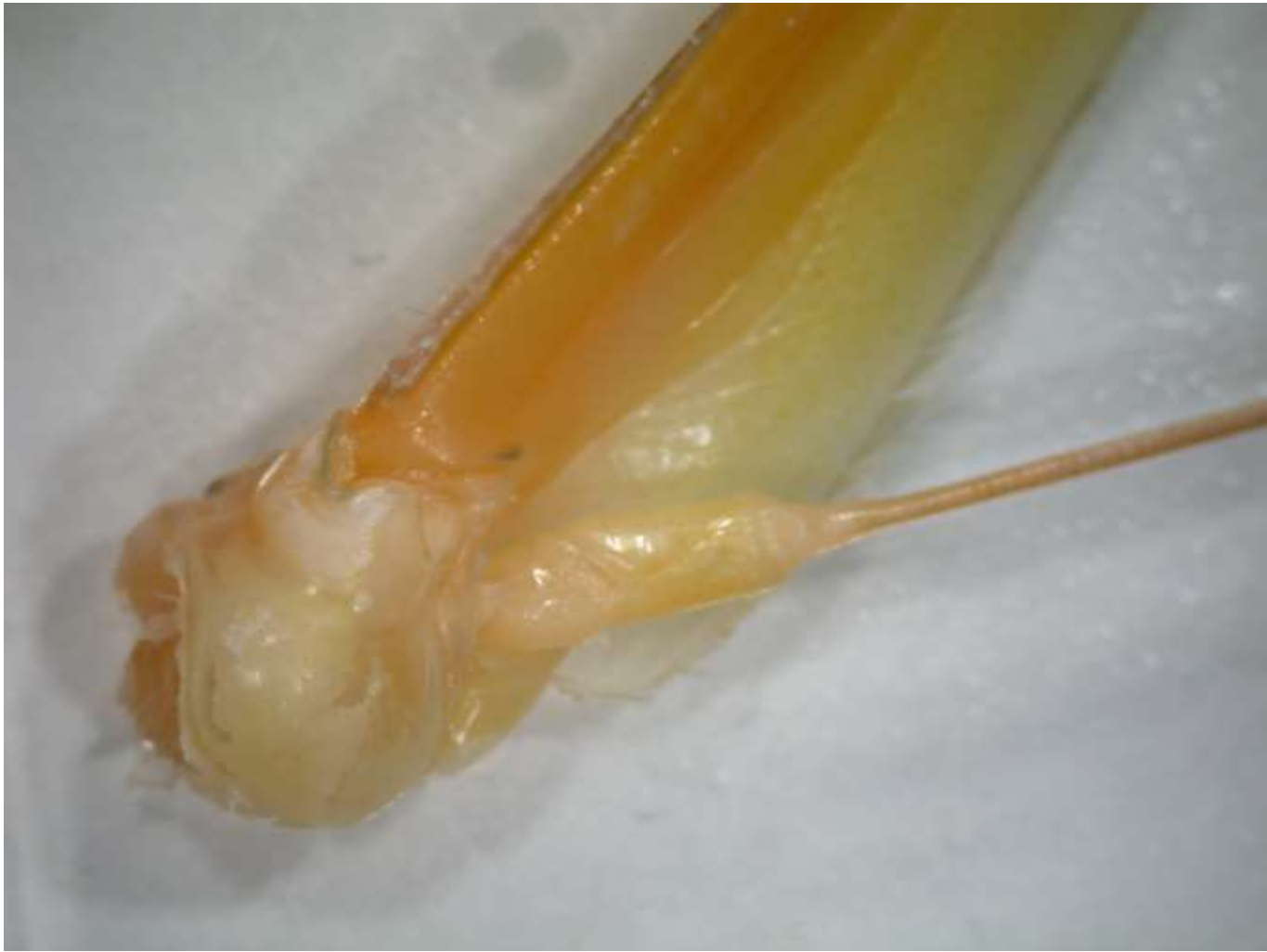Crustáceos, Malacostraceos, Decapodos, Penéidos, *Penaeus vannamei*





Anténula



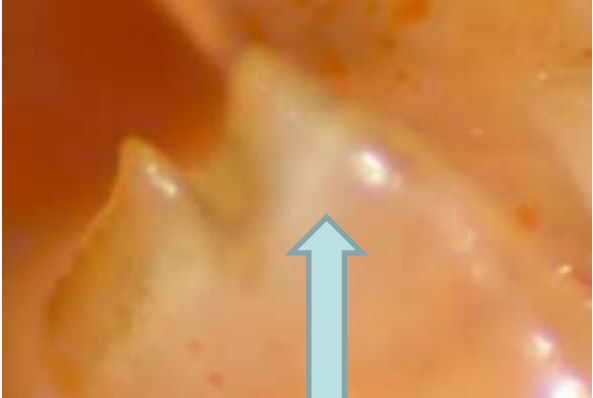
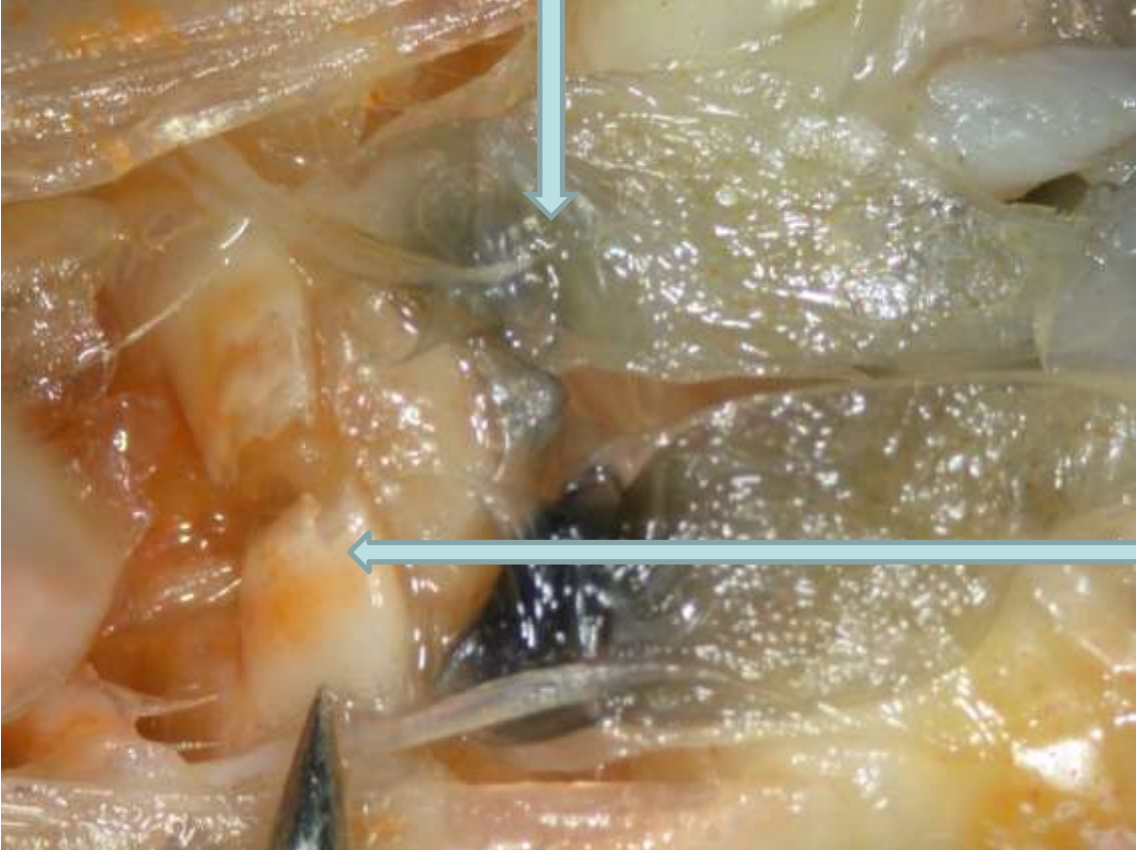
Antena

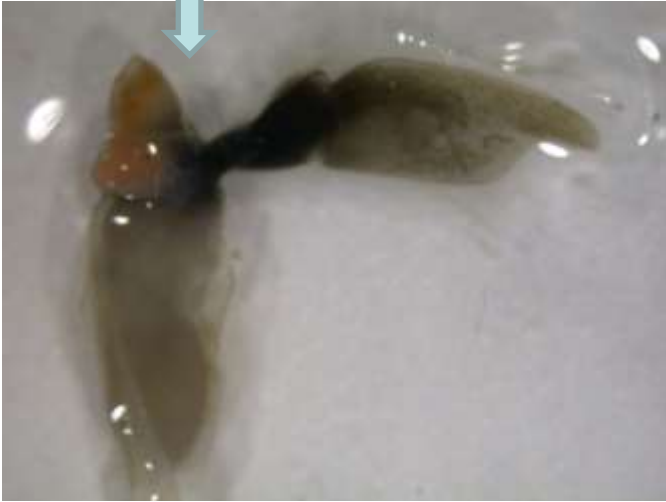

Mandíbula

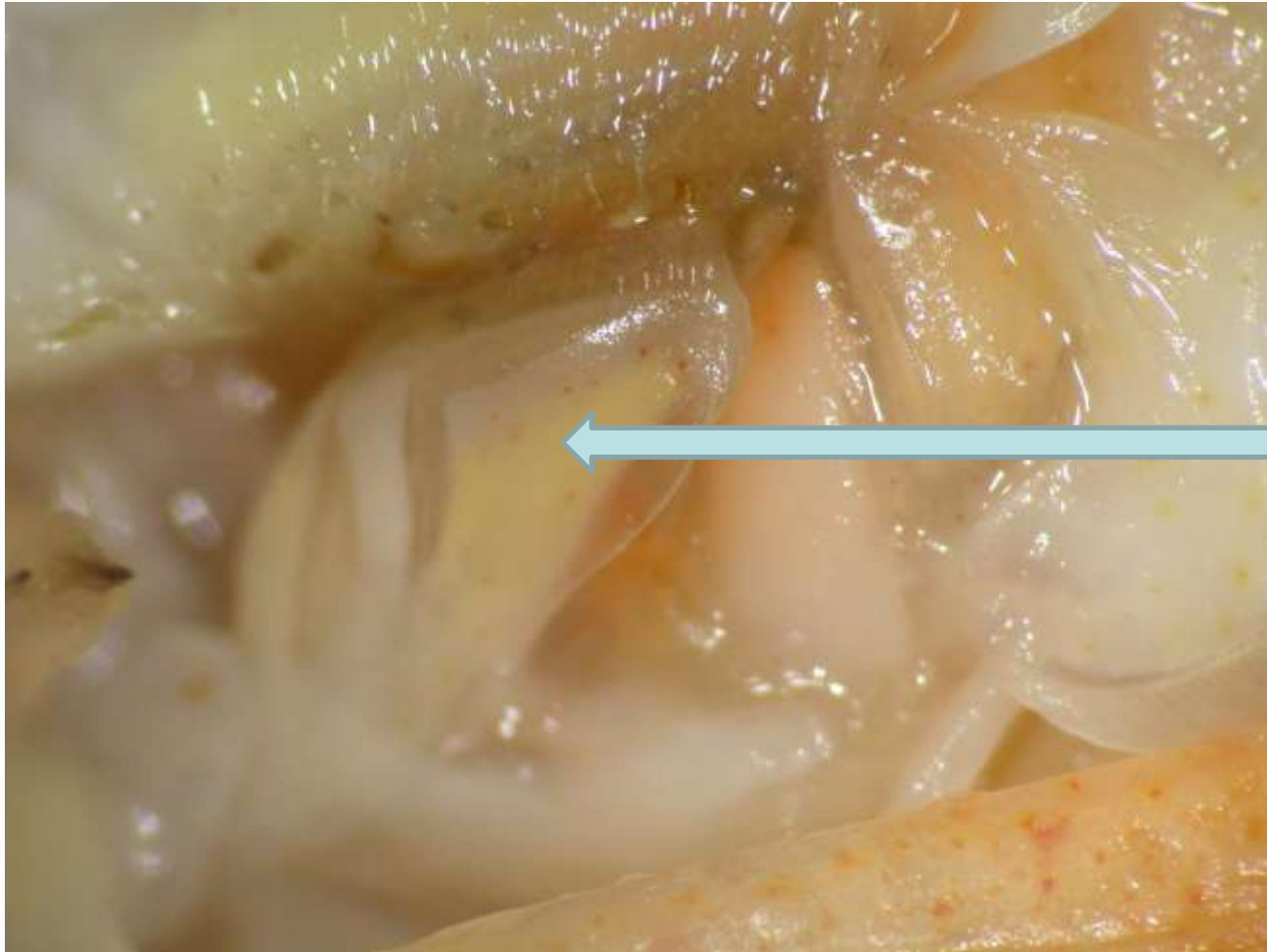Palpo y exopodito



Dientes

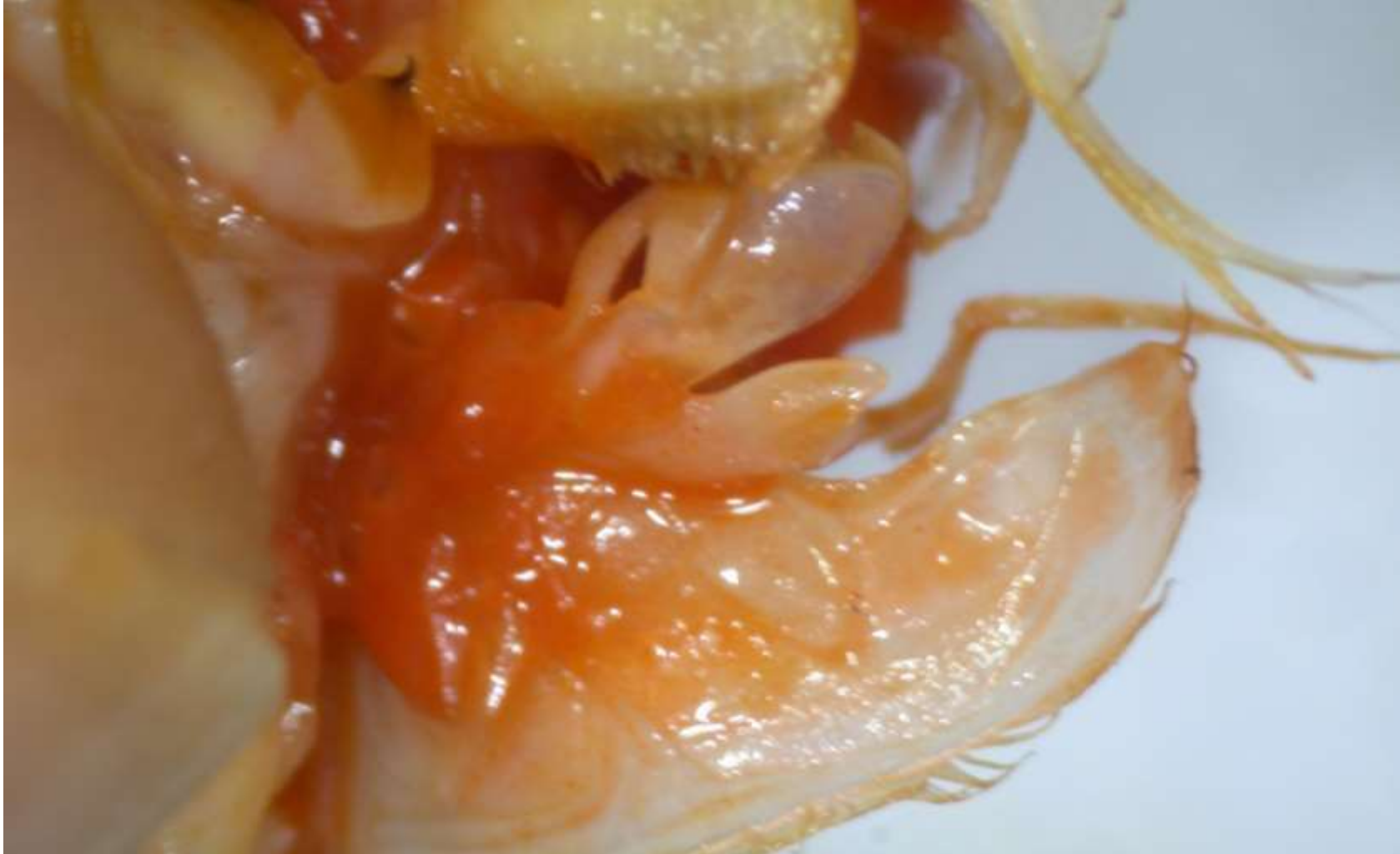

# Maxilula



Der.

## Maxilula detalles






Maxila

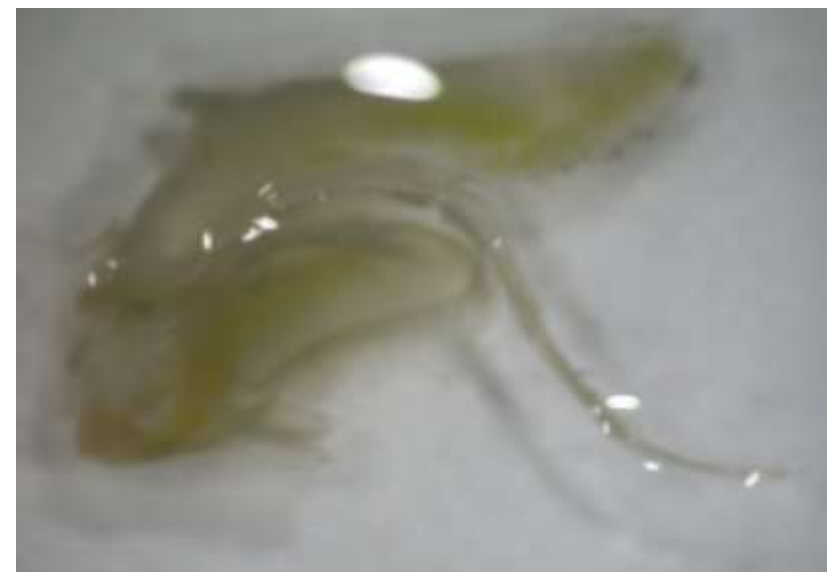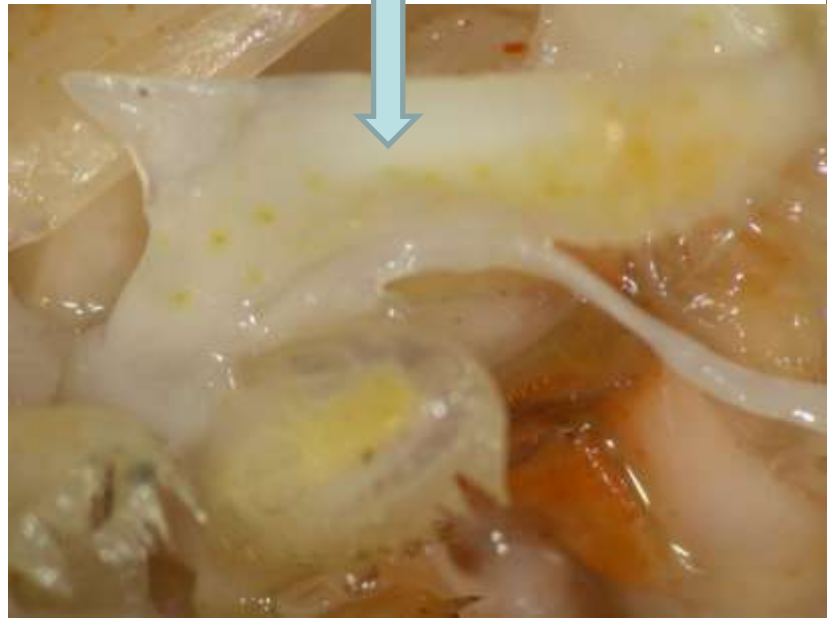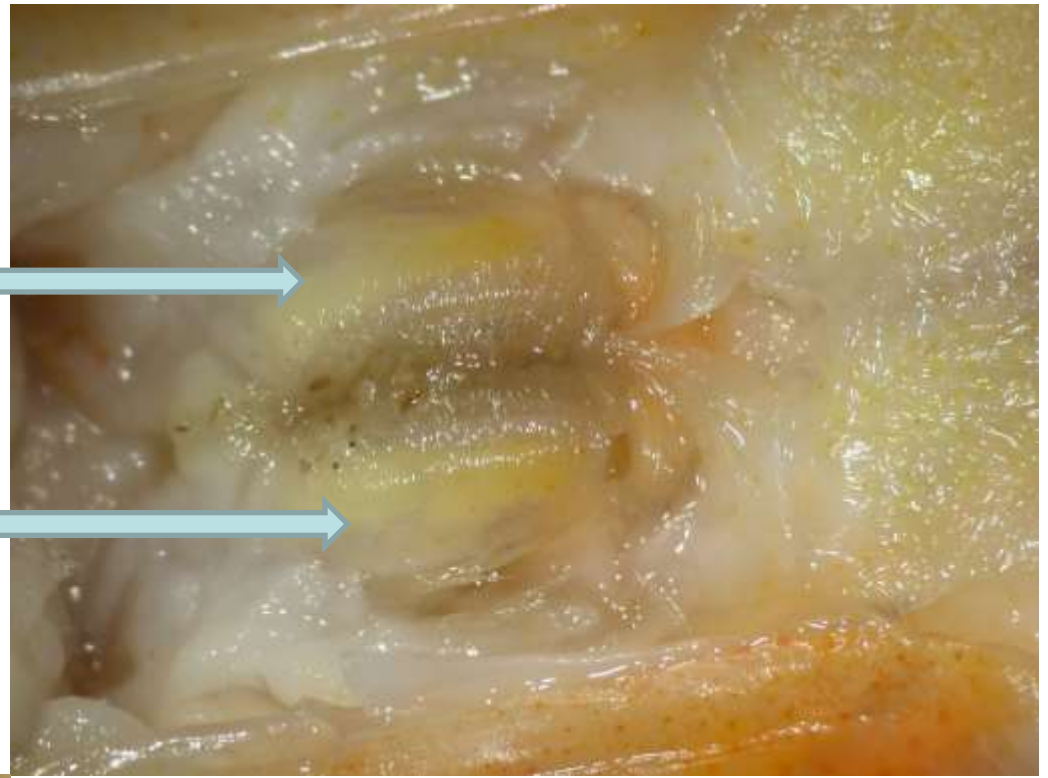

Izq.



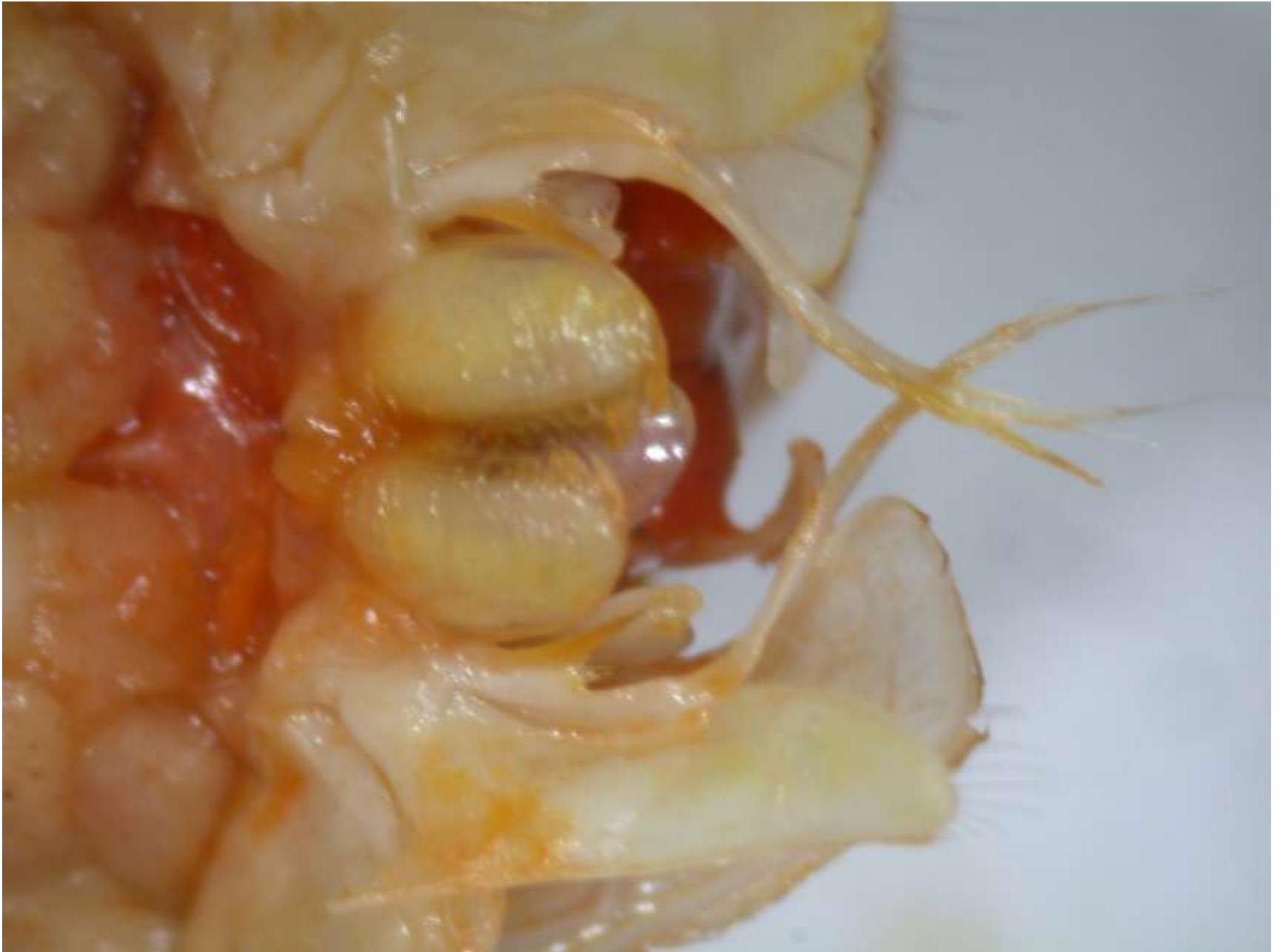Der



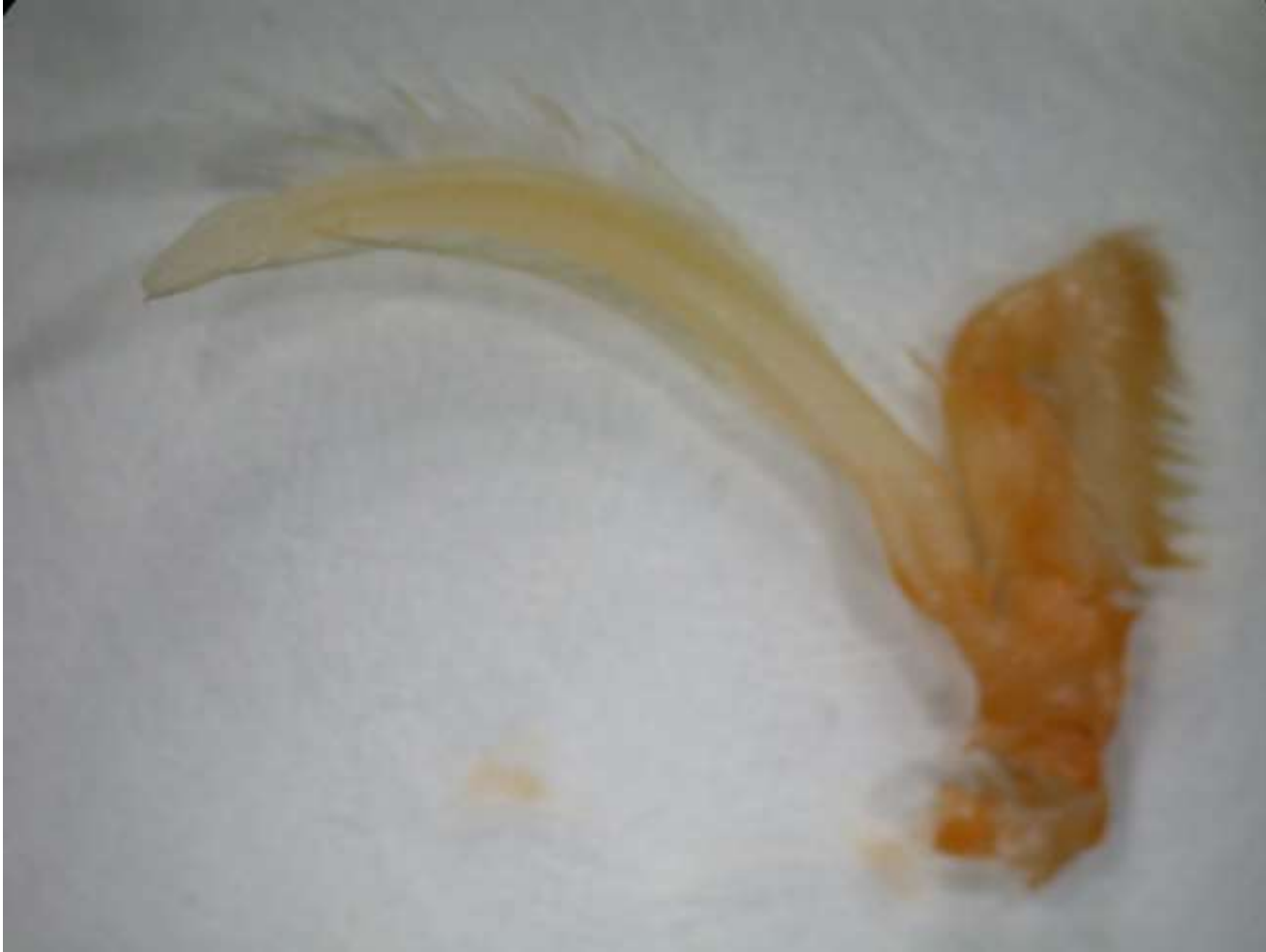Escafognato o  
epipodito  
extraído  
de la cámara  
branquial  
(pliegue  
lateral)



# Maxila detalles y primer maxilípodo



## Maxilípedo 2



## Tercer maxilípedo



# Quelípedo ( pereopodo I)

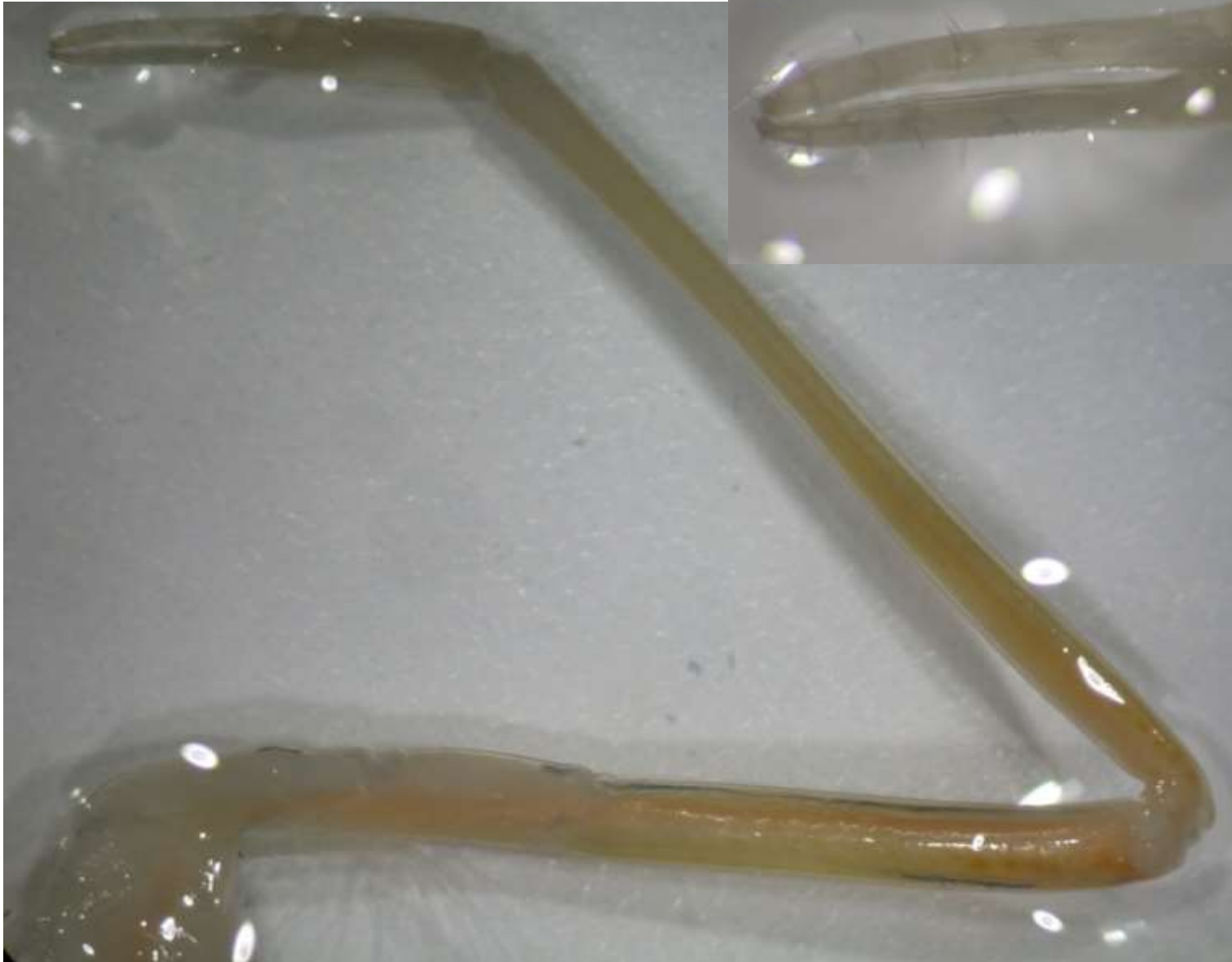



pereiópodo (II)



## Pereiópodo III



# Pereiópodo IV



## Pereiópodo V



## Pereiópodos (III, IV y V)



(III más largo que el II, característica de los *Penaidae*)



1º pleópodo (En machos los endopodios de este pleópodo se transforman en órgano copulador (petasma)).



2º pleópodo



3º pleópodo



4º pleópodo



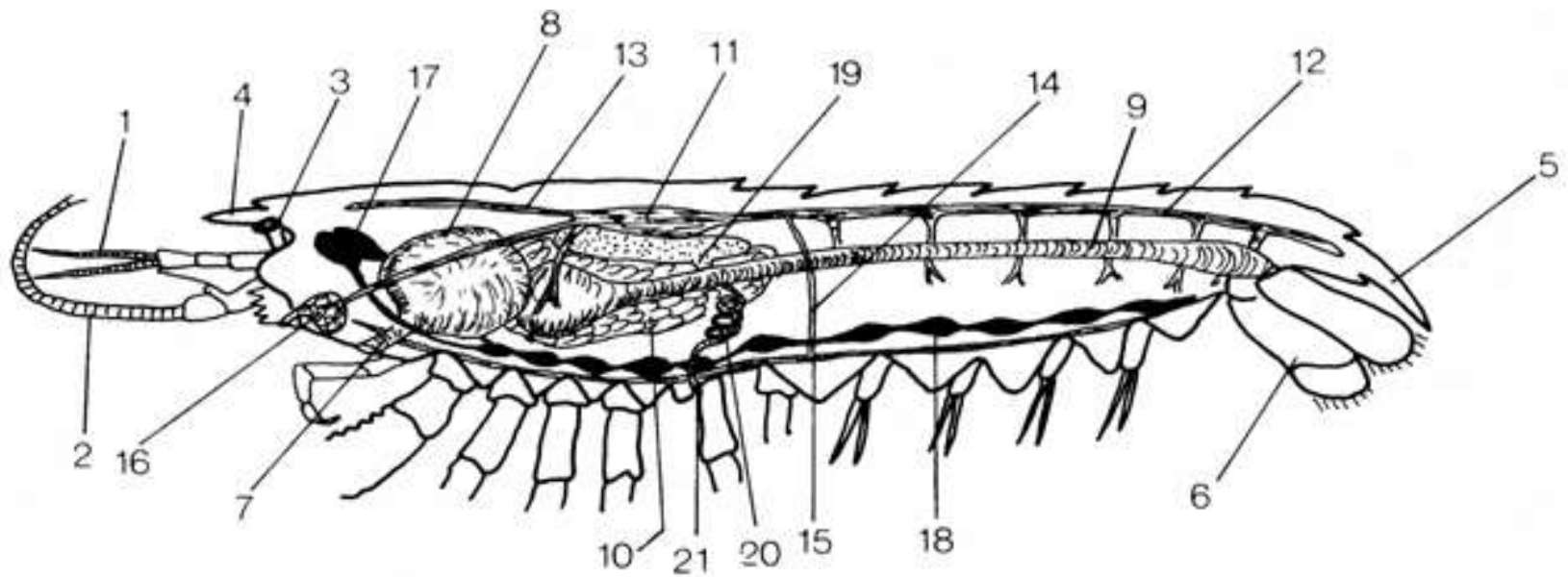
5º pleópodo



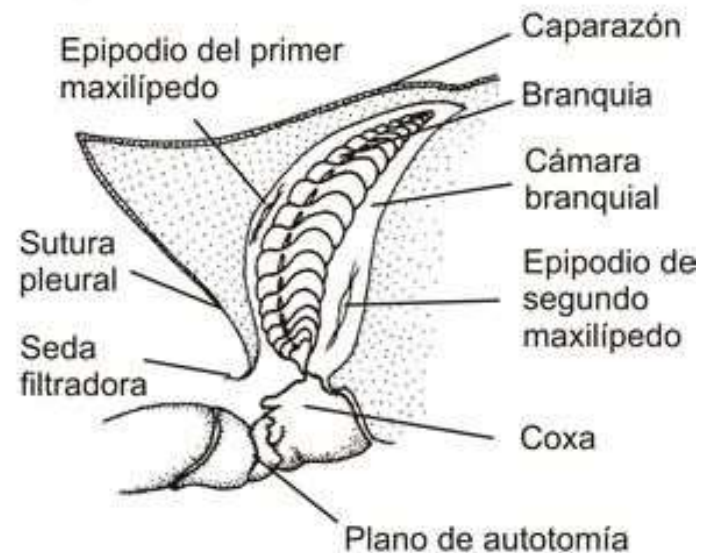
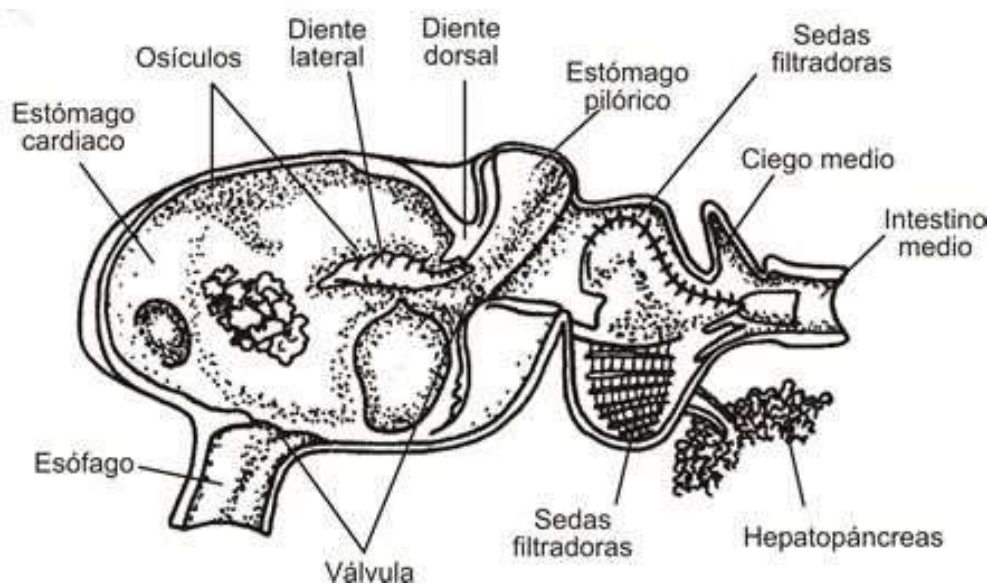


## Urópodo

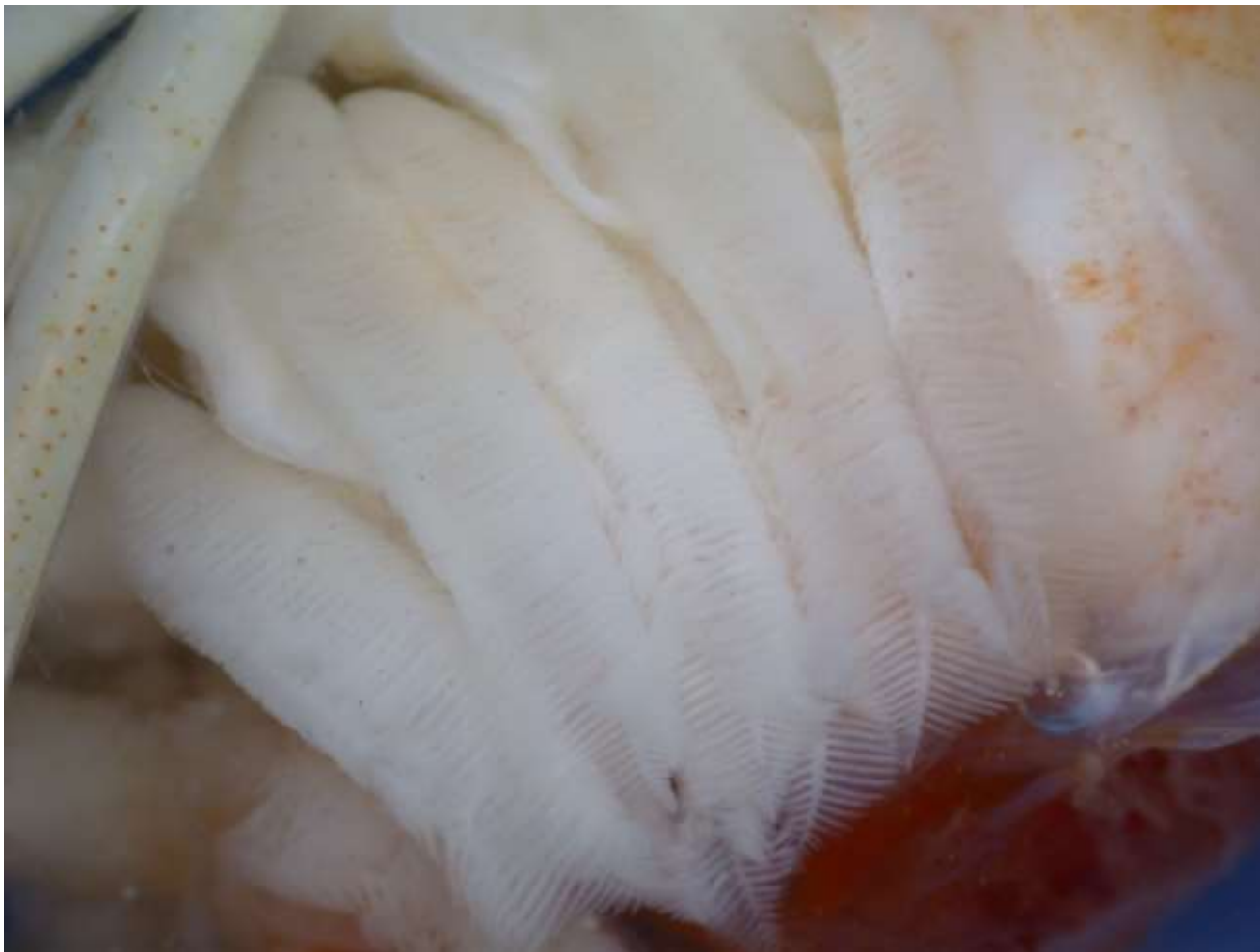


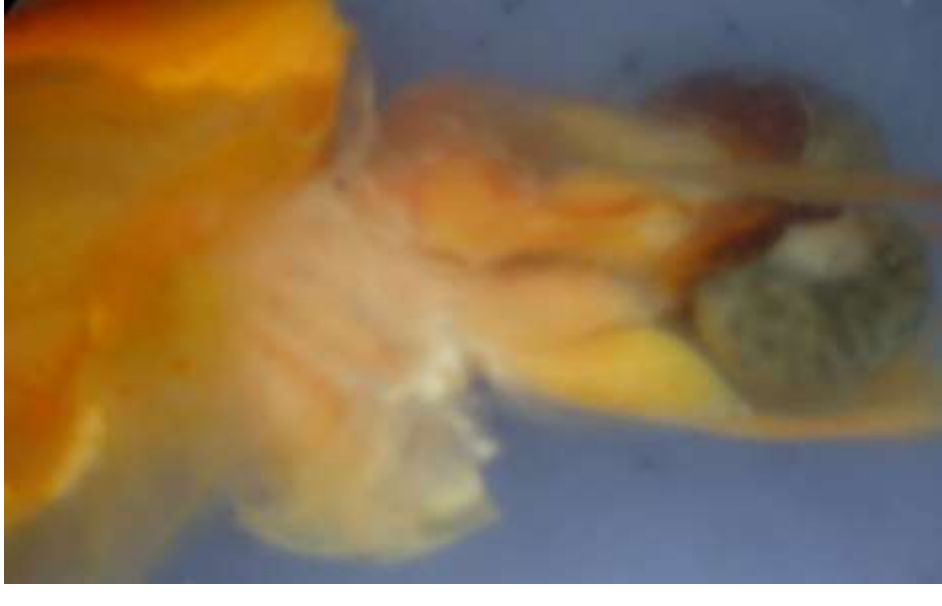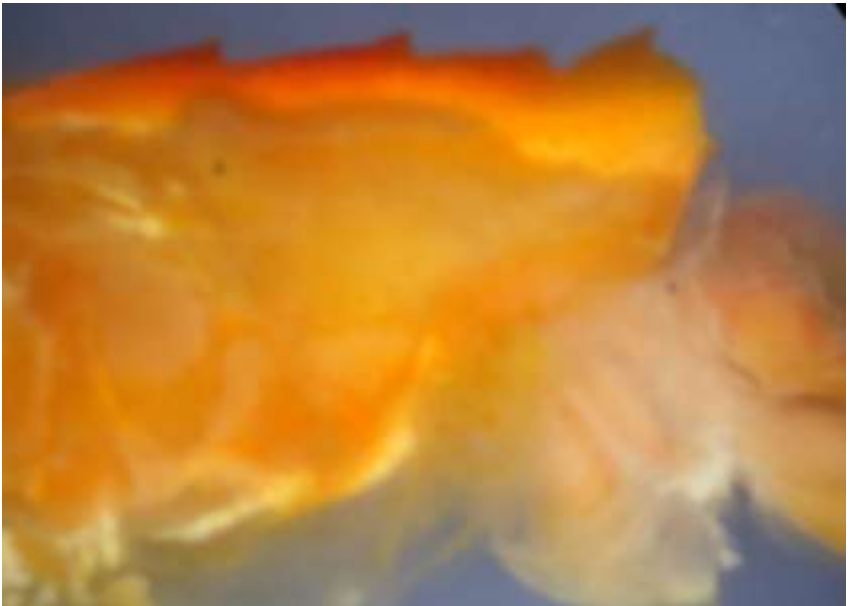
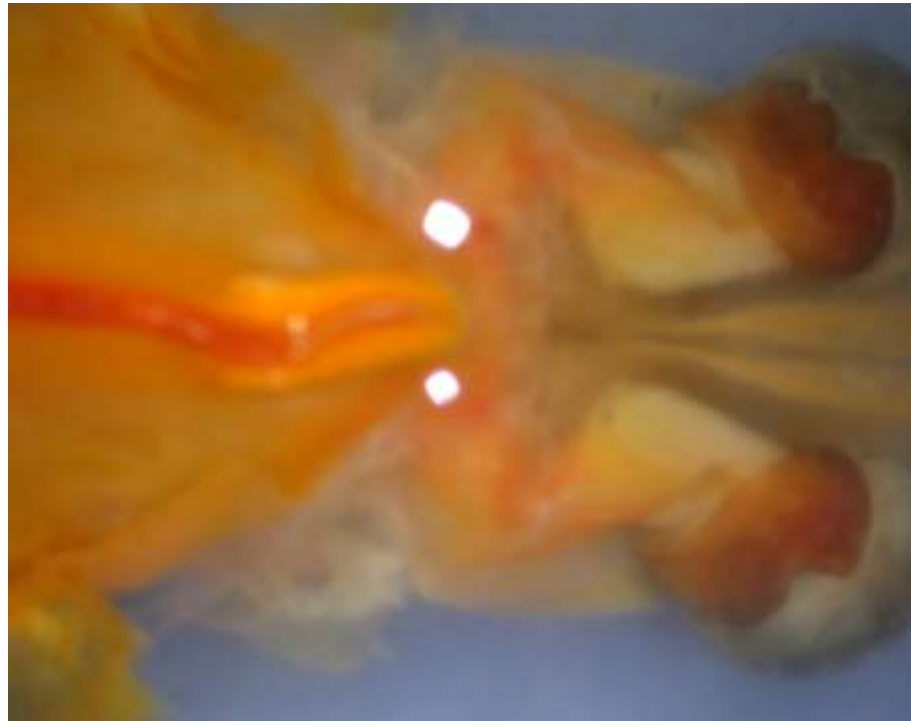
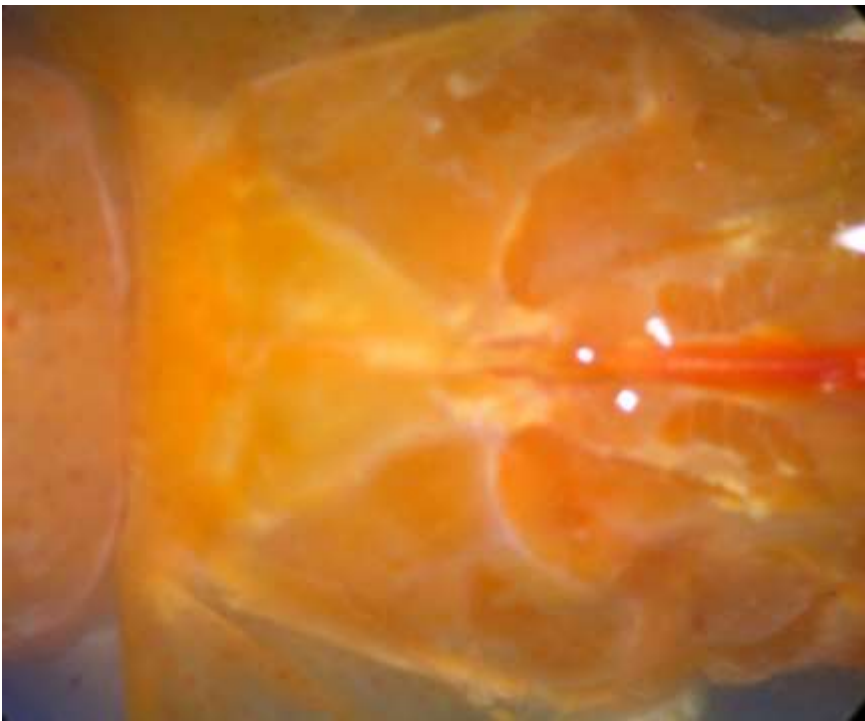


Esquema de la organización interna de un decápodo. 1, anténula; 2, antena; 3, ojo compuesto; 4, rostro; 5, telson; 6, urópodo; 7, esófago; 8, molino gástrico; 9, intestino; 10, hepatopáncreas; 11, corazón; 12, aorta posterior; 13, aorta anterior; 14, arteria descendente; 15, arteria subneurales; 16, glándula antenal; 17, cerebro; 18, cordón nervioso ventral; 19, gónada; 20, gonoducto; 21, gonóporo.



## Branquias

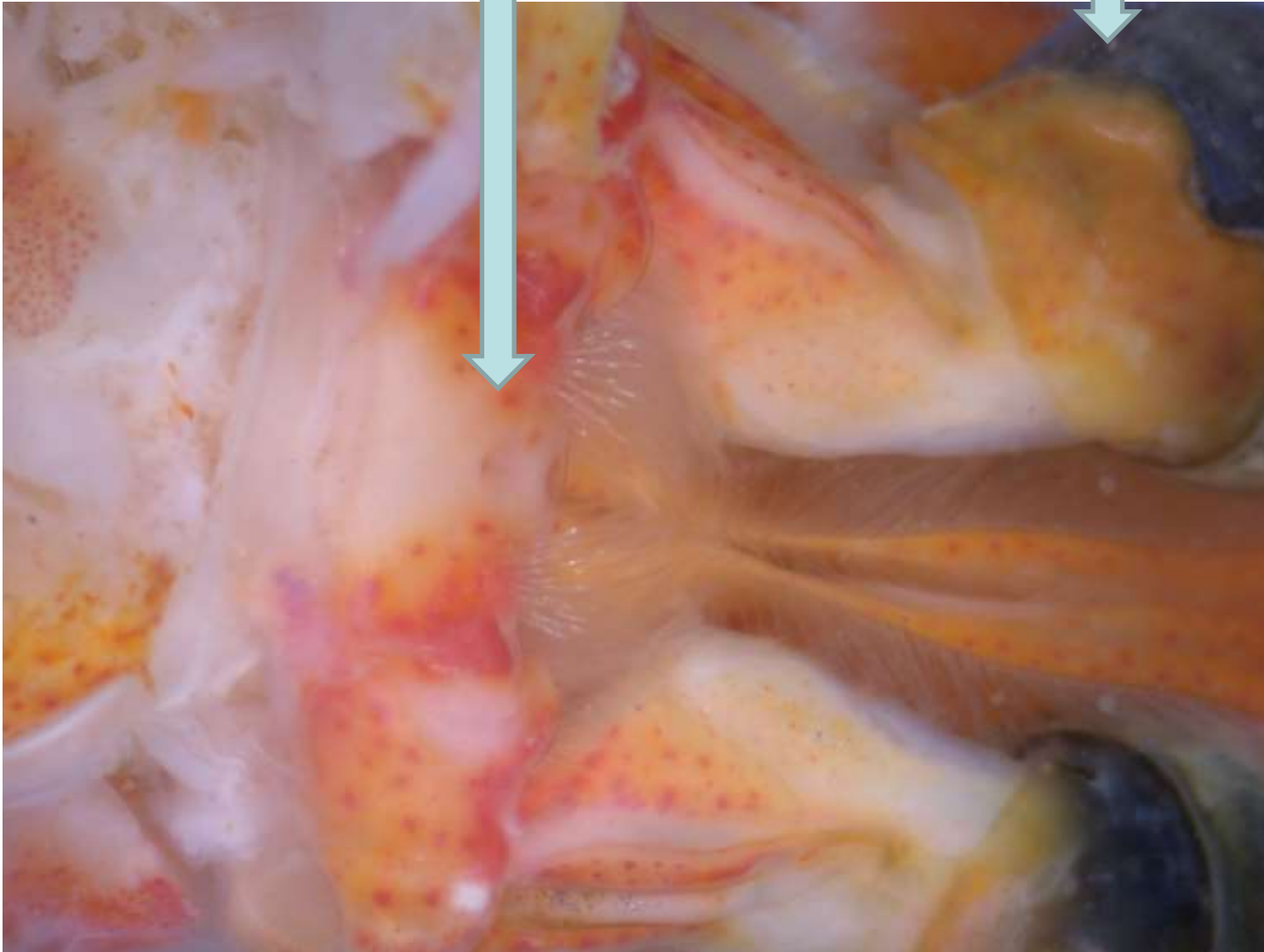






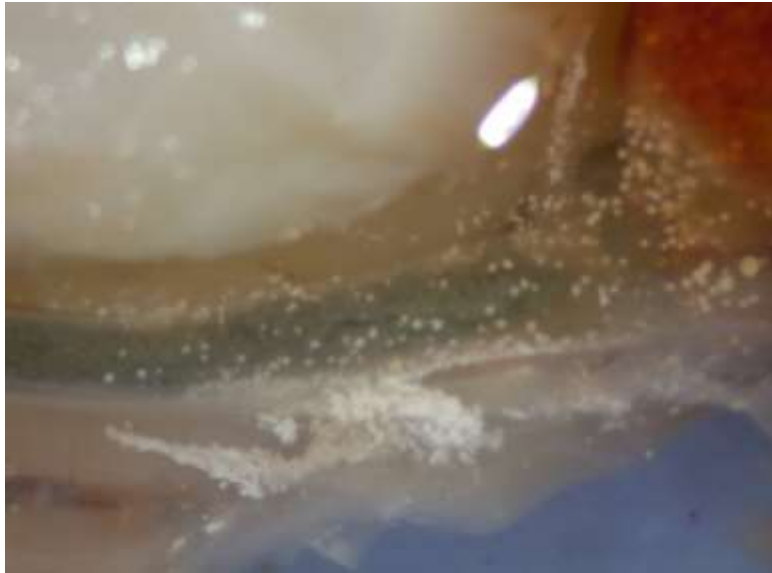Ganglio cerebral

Ojos



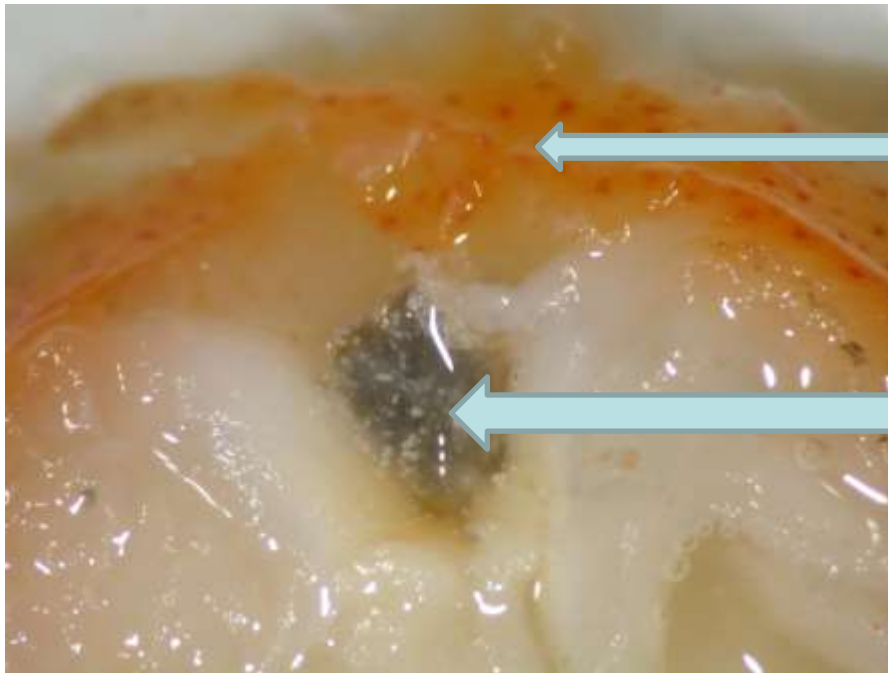


## Estómago e intestino



## Detalle del interior del estómago



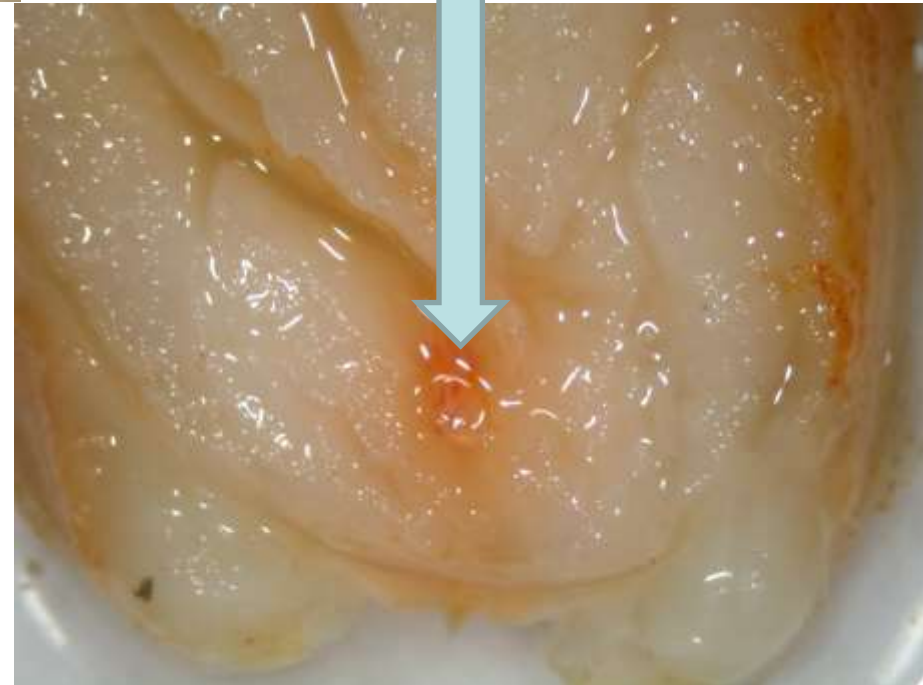


Sistema circulatorio

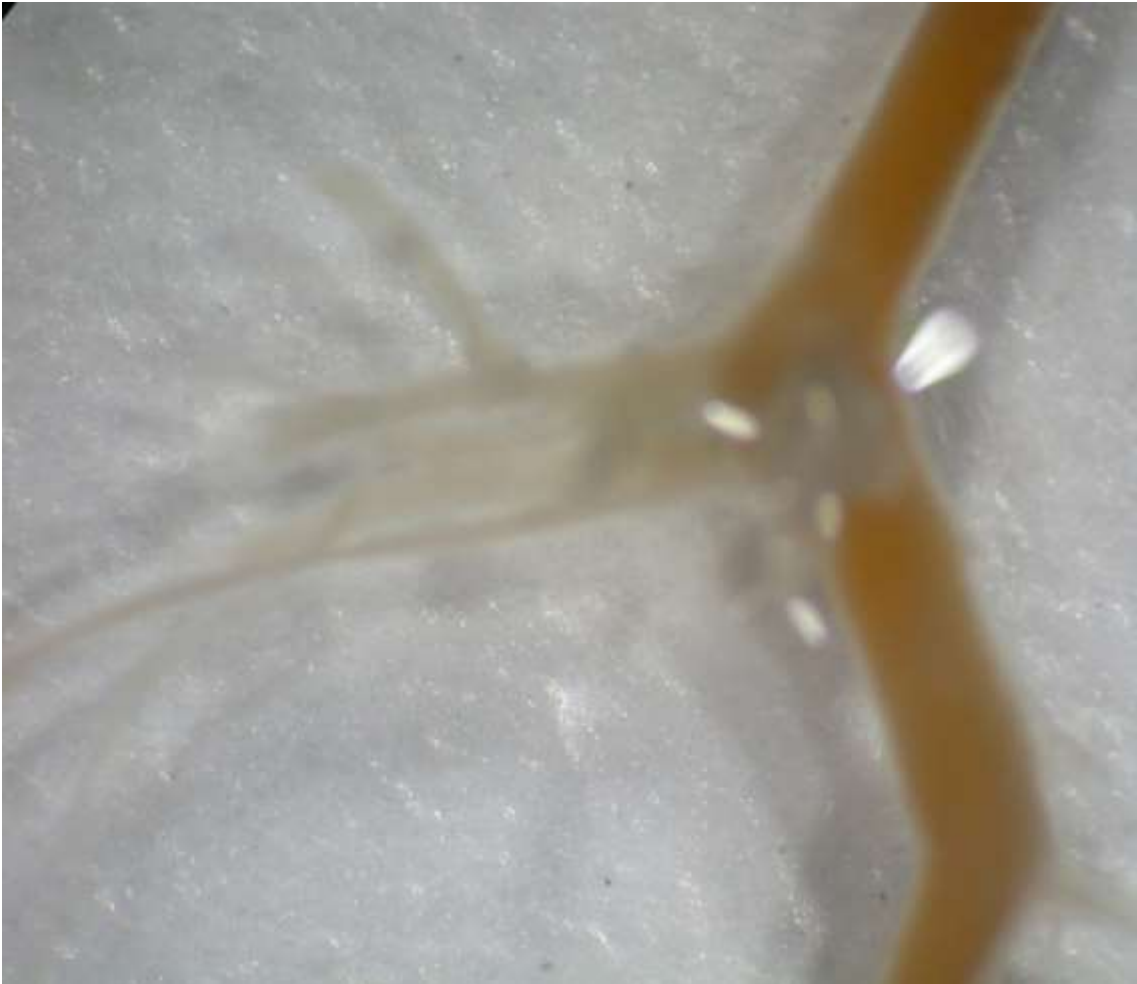Intestino

Cadena nerviosa ventral

Sección del abdomen



Cadena nerviosa ventral



Poro genital del pereiópodo V

